

ATLAS DE ACCESO ABIERTO DE TÉCNICAS QUIRÚRGICAS EN OTORRINOLARINGOLOGÍA Y CIRUGÍA DE CABEZA Y CUELLO



GLOSECTOMÍA PARCIAL PARA EL CÁNCER LINGUAL

Johan Fagan

El cáncer lingual habitualmente se trata mediante resección quirúrgica de manera primaria. La radioterapia adyuvante se utiliza en los casos de tumores en estadios avanzados, invasión perineural, márgenes cercanos/inciertos.

Resecar el cáncer sin tener en cuenta los resultados funcionales pueden incapacitar seriamente al paciente en cuanto al habla, masticación, transporte oral y deglución. Al extirpar la rama anterior de la mandíbula más allá de la línea media, sin reconstrucción ósea, al eliminar las inserciones de la musculatura suprahiodea (digástrico, geniohiodeo, milohiideo, genigloso) se produce la llamada “deformidad de Andy Gump” con pérdida de la competencia oral, babeo, con unos pobres resultados estéticos (Figura 1).

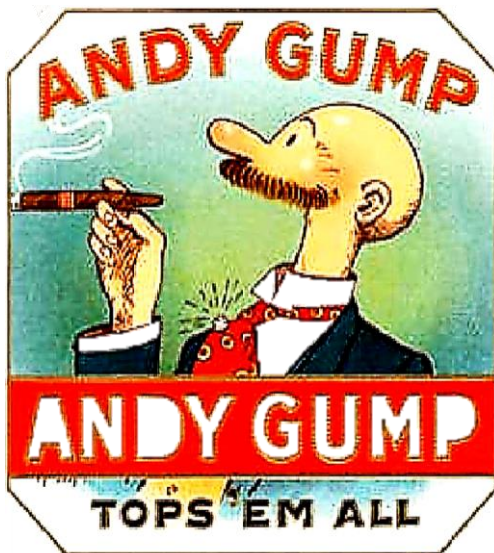


Figure 1: Deformidad de Andy Gump

Anatomía quirúrgica

La lengua se funde anterior y lateralmente con el *suelo de boca (SDB)*, un área en forma de herradura que en su periferia está delimitada por la cara interna (cara lingual) de la mandíbula. Anteriormente la superficie inferior lingual y el SDB poseen una

capa de mucosa oral delicada a través de la cual se pueden ver las venas sublinguales (raninas). El *frenillo* es un pliegue mucoso que se extiende a lo largo de la línea media entre las *aperturas de los conductos submandibulares* hacia la punta de la lengua (Figura 2).

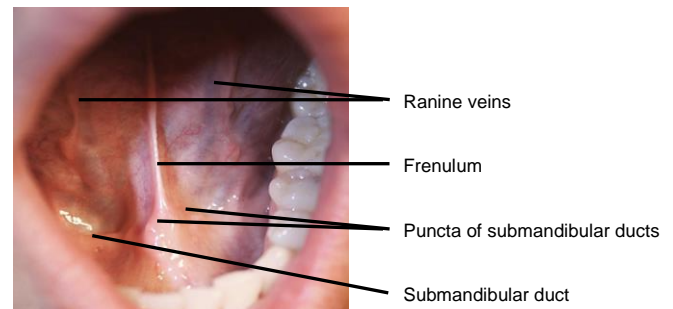


Figura 2: Superficie lingual anterior y suelo de la boca.

Posterolateralmente el *surco glosio-amigdalino* separa la lengua del lecho amigdalino. Posteriormente la *vallécula* separa la base de la lengua de la cara lingual de la epiglotis.

La *mucosa* que cubre la lengua y el suelo de la boca varía en términos de grosor y calidad; Esto tiene *relevancia para poder obtener buenos márgenes de resección conservando la movilidad lingual*. La superficie lingual inferior tiene una mucosa delgada, lisa, flexible. La mucosa que cubre los 2/3 anteriores del dorso es delgada, bastante lisa y adherente a la musculatura de la lengua comparada con la mucosa que cubre la base lingual (BL) detrás del foramen ciego y el sulcus terminalis la cual es áspera, gruesa, adherida a la musculatura subyacente y contiene los folículos linfoides (amígdala lingual). Con los tumores de la BL es por lo tanto difícil de determinar la superficie tumoral haciendo cortes por congelación, los cuales son especialmente útil para evaluar los márgenes de resección.

La lengua contiene **ocho músculos**, de los cuales cuatro son músculos **extrínsecos** (geniogloso, hiogloso, estilogloso, palatogloso), éstos controlan la posición de la lengua y tienen una inserción ósea (Figuras 3, 4). Hay además cuatro músculos **intrínsecos** que cambian la forma de la lengua, no tienen inserciones óseas. Debajo de la lengua se encuentra el geniohioideo y el milohioideo. El músculo miohioideo actúa como diafragma de la boca, separa la lengua y el suelo de la boca de los triángulos submentonianos y submandibulares del cuello (Figuras 3, 4, 5).

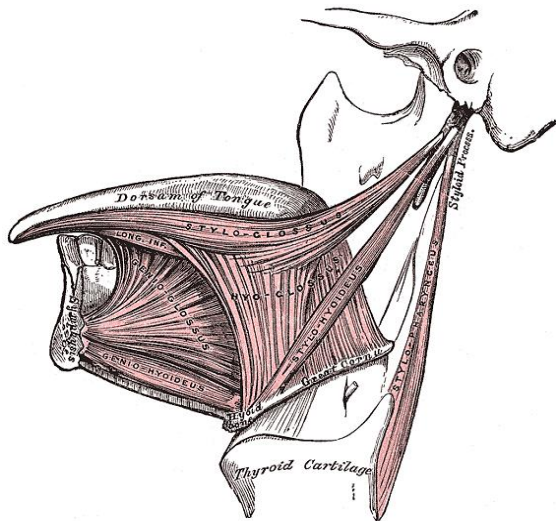


Figura 3: Músculos extrínsecos de la lengua (no se muestra el palatogloso)

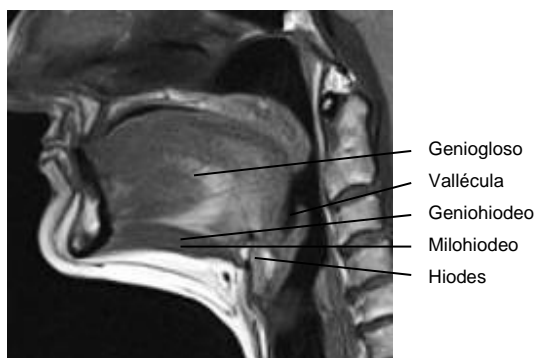


Figura 4: Visión sagital de la línea lingual media

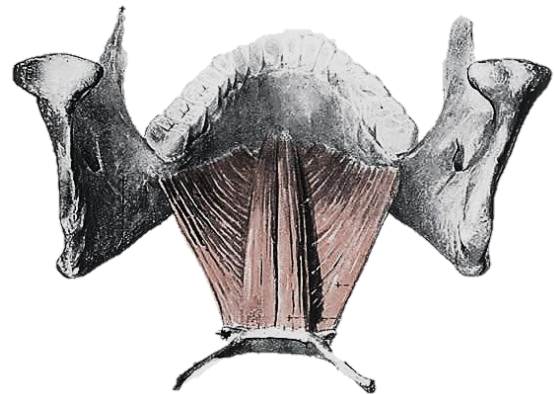


Figura 5: Geniohioideo, milohioideo

Vasculature

La lengua es un órgano muy vascularizado. El **suministro arterial** proviene de las **arterias linguales** y sus ramas (**arteria ranina, dorsal lingual y sublingual**). (Figuras 6, 7); Y de las **arterias milohioideas y submentonianas**. Además la base lingual posee un suministro arterial adicional a través las **ramas tonsilares de la arteria facial y la faríngea ascendente**.

La arteria lingual se origina de la carótida externa, entre la arteria tiroidea superior y facial, dirigiéndose de forma oblicua, anterior y medial hacia el asta mayor del hioides (Figuras 6, 7).

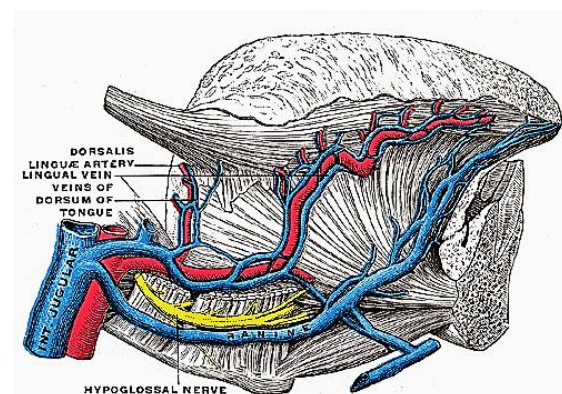


Figura 6: N. Hipogloso acompañado de las venas raninas

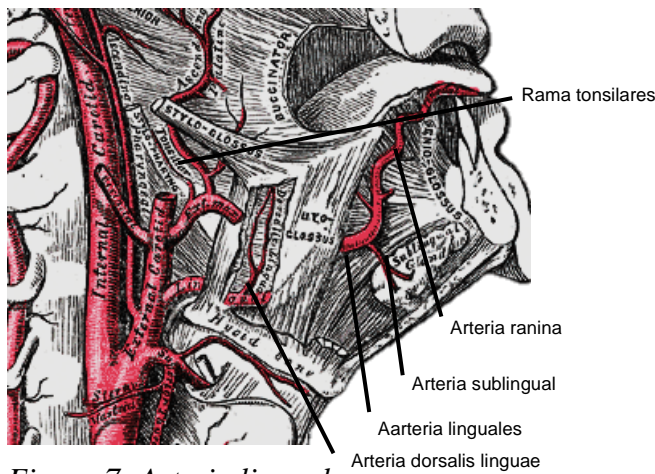


Figura 7: Arteria lingual

Luego se dirige hacia abajo y hacia delante y cruza medial al nervio hipogloso (XIIⁿ) y al músculo estilohioideo. Después se dirige hacia anterior, profundo al músculo hiogloso, y finalmente asciende y se localiza por debajo de la mucosa lingual, en la superficie inferior de la lengua, hasta alcanzar la punta, como la **arteria ranina** (lingual profunda); Se encuentra a ambos lados del geniogloso, y está acompañada por el nervio lingual. Por debajo del hiogloso surgen dos o tres pequeñas **arterias dorsales de la lengua** que ascienden a la parte posterior del dorso de la lengua e irrigan la mucosa de la región posterior del suelo de la boca y la orofaringe (Figura 7). Las ramas arteriales **sublinguales** que se ramifican desde la arteria lingual, en el borde anterior del hiogloso, cruzan hacia adelante entre el geniogloso y el milohioideo e irrigan la glándula sublingual, la membrana mucosa del suelo de la boca y la encía (Figura 7). Una rama de la **arteria sublingual** perfora el músculo milohioideo y confluye con **la rama submentoniana** de la arteria facial en el nivel 1b del cuello. **La rama submentoniana** de la arteria facial discurre a lo largo del margen inferior e interno de la mandíbula (Figura 8). La arteria y la **vena milohioideas** se visualizan cuando se eleva la glándula submandibular de la superficie lateral del milohioideo (Figuras 8, 9). Se ramifica en arteria alveolar inferior, justo antes de entrar en el agujero mandibular,

cruza el milohioideo y desaparece por detrás del digástrico. Tiene conexiones con la arteria submentoniana y, mediante un defecto en el milohioideo, con la arteria sublingual en el suelo de la boca.

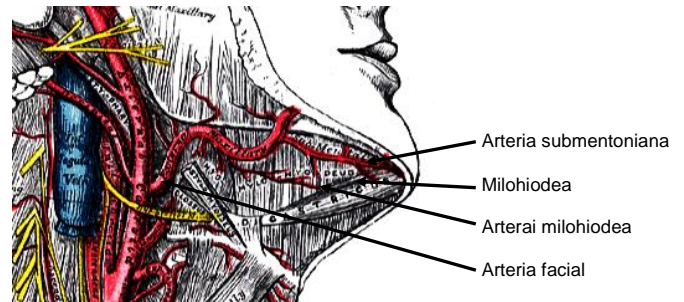


Figura 8: La arteria facial emerge por detrás del vientre posterior del digástrico (disecado) y da origen a varias ramas que incluyen la arteria submentoniana

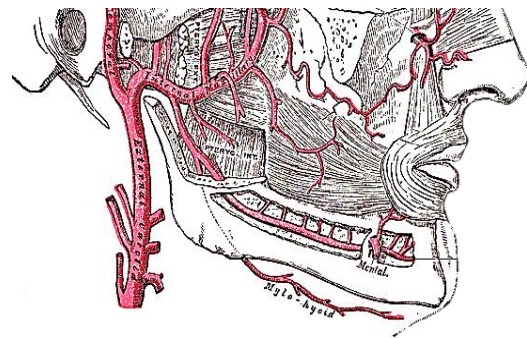


Figura 9: La arteria milohioidea es una rama de la arteria alveolar inferior

Inervación

El drenaje venoso se realiza mediante las venas **linguales** y **ranina**. **Las venas linguales** se originan en el dorso, los laterales y la superficie inferior de la lengua; acompañan a la arteria lingual y se unen a la vena yugular interna. **Las venas raninas** se originan por debajo de la punta de la lengua y son visibles en su superficie ventral; acompañan al XIIⁿ como venas satélites y se unen a la vena lingual, o se dirigen lateral al hiogloso para unirse a la vena facial común (Figuras 2, 6).

Aparte del palatogloso, que es inervado por el Xⁿ, todos los músculos intrínsecos y extrínsecos son inervados por el XIIⁿ. El

IXn proporciona la sensibilidad somática aferente y la sensibilidad gustativa del 1/3 posterior de la lengua. El **nervio lingual** provee la sensibilidad somática difusa de los 2/3 anteriores de la boca y SB; La sensibilidad gustativa es proporcionada por el nervio de la cuerda del tímpano, rama del **VIIIn**, mediante el nervio lingual. El **nervio lingual** cruza profundo al conducto submandibular en la región más lateral del SB (*Figuras 10, 11*). En la parte anterior del suelo de la boca se sitúa posterior al conducto submandibular (*Figura 11*).

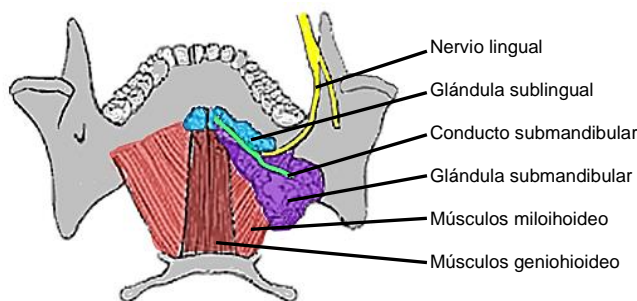


Figura 10: Vista superior del SB, glándula y conducto submandibular, nervio lingual y músculos miloioideo y genioioideo

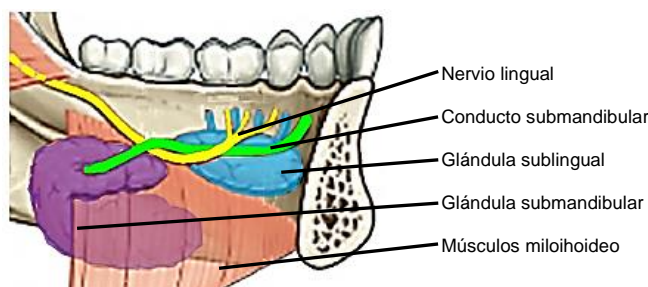


Figura 11: Vista intraoral de la glándula sublingual izquierda con los conductos de Rivinus, glándula y conducto submandibular, nervio lingual y músculo miloioideo

Estructuras peri-linguales

Las siguientes estructuras se localizan entre la mucosa y los músculos miloioideos: Ambos **músculos genio-hioideos** en la línea media (*Figura 4*); las **glándulas sublinguales** (*Figuras 10, 11*), los **conductos submandibulares** (*Figuras 10, 11*), el componente oral de las glándulas

submandibulares (*Figuras 10, 11*), y los nervios **lingual** y **XII** par craneal. Ambas **glándulas sublinguales** se localizan debajo de la mucosa anterior del suelo de la boca, anterior a los conductos submandibulares y por encima de los músculos miloioideo y genioioideo (*Figuras 10, 11*). El **conducto submandibular** se encuentra inmediatamente profundo a la mucosa de la región anterior y lateral del SB, y emergen a la cavidad oral a cada lado del frenillo lingual (*Figuras 2, 10, 11*).

La **mandíbula** rodea el SB, y puede necesitar ser seccionada para el acceso (mandibulotomía), o ser reseca si está afectada por el tumor (alveolectomía/ mandibulectomía marginal / mandibulectomía / hemimandibulectomía segmentaria). Características anatómicas importantes a considerar para la planificación quirúrgica son la posición de los agujeros mentonianos, a través de los cuáles emergen los nervios mentonianos para inervar el labio inferior; La línea miloioidea, en la que se insertan los músculos miloioideos, la inserción del geniogloso y, durante planificación de la mandibulectomía marginal, la altura del cuerpo de la mandíbula y la profundidad de las raíces dentales (*Figuras 12a, b*).

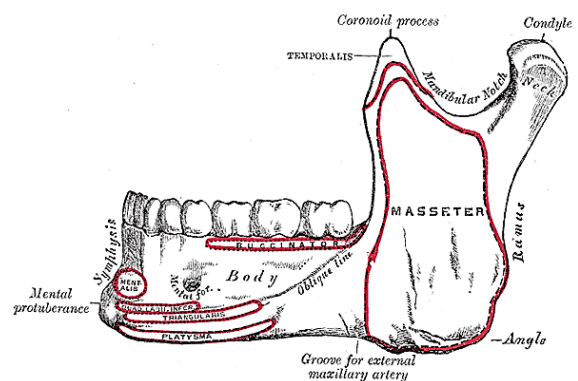


Figura 12a: Inserciones musculares de la superficie externa de la mandibular y localización del foramen mentoniano

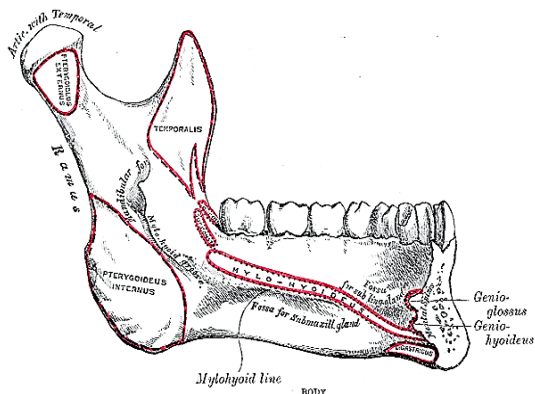


Figure 12b: Inserciones de los músculos milohioideo, geniohioideo, geniogloso, y digástrico en la superficie interna de la mandíbula

En los pacientes mayores y/o que han perdido la dentadura la mandíbula presenta, debido a reabsorción ósea, disminución de su diámetro craneocaudal, por lo tanto el foramen mentoniano y el nervio alveolar inferior pueden estar muy cerca de su superficie superior (Figura 13). La mandibulectomía marginal puede no ser posible, en dichas mandíbulas, debido a la falta de hueso residual.

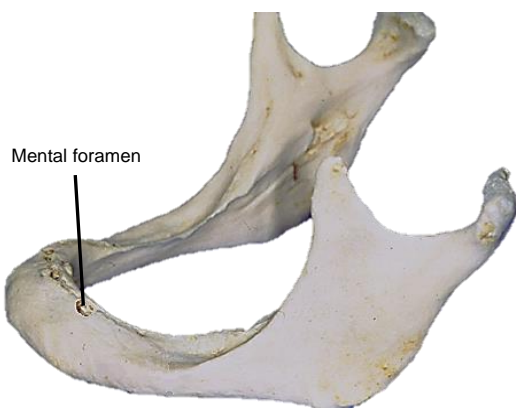


Figura 13: Posición del foramen mentoniano en una mandíbula con reabsorción ósea

Objetivos quirúrgicos

- Márgenes de resección adecuados
- Preservar, al menos, una arteria lingual para evitar la necrosis lingual
- Evitar las fístulas orocervicales postquirúrgicas
- Optimizar la estética y mantener la funcionalidad
 - Preservar la longitud y movilidad lingual
 - Evitar la acumulación de secreciones y alimentos
 - Evitar la obstrucción de los conductos submandibulares
 - Intentar preservar los nervios lingual y XII par craneal.
 - Mantener la continuidad y fuerza mandibular
 - Mantener la oclusión dental
 - Restaurar la dentición

En la práctica del autor aboga por los **vaciamientos cervicales electivos** en los niveles I-IV en el carcinoma de células escamosas de lengua que presenta un diámetro > 4 mm de espesor y/o \geq estadio T2; una regla general útil es que un tumor que es clínicamente palpable es probable que tenga un espesor tumoral subsidiario de vaciamientos. Las neoplasias de la BL y los tumores de la región anterior del SB que se acercan a la línea media requieren vaciamientos bilaterales.

El resto de este capítulo se enfocará en la cirugía del cáncer de lengua.

Evaluación preoperatoria

1. **¿Existen tumores primarios sincrónicos, metástasis cervicales o distantes?** Radiografía o TC de tórax y panendoscopia
2. **¿Es el tumor resecable?** Puede ser difícil evaluar la extensión del tumor

primario debido al dolor, sensibilidad y trismus; En caso de duda, se requiere imágenes tales como TC / IRM, o examen bajo anestesia. La mayoría de los cánceres de lengua son resecables, siempre que se pueda realizar una cirugía reconstructiva adecuada. Excepto aquellos que se con afectación de la fosa infratemporal o vaina carotídea

3. **¿Hay evidencia de invasión perineural (IPN) de nervios mayores?** Se examina el paciente en busca de alteración del nervio hipogloso, mentoniano, alveolar inferior y lingual. Se puede observar un ensanchamiento del canal alveolar en la ortopantomografía mandibular (Panorex) con la afectación del nervio alveolar inferior. La RM puede demostrar IPN. Si es el caso entonces el nervio afectado es disecado proximalmente hasta que se obtienen márgenes tumorales libres
4. **¿Es necesaria la reconstrucción?** Una consideración importante es la morbi-mortalidad quirúrgica relacionada con los defectos estéticos y funcionales; Esto a su vez depende de las opciones reconstructivas disponibles
5. **¿Puede el paciente tolerar la aspiración?** Las resecciones y reconstrucciones importantes, especialmente si son seguidas por quimiorradiación, pueden complicarse con medidas variables de disfagia y aspiración. Por lo tanto, la condición física, reserva pulmonar y función cognitiva deben considerarse cuando se seleccionan pacientes para tales resecciones
6. **Estado de la dentadura:** Los dientes cariados deben ser removidos en el momento de la cirugía para evitar la osteorradionecrosis
7. **Mandíbula:** El tumor puede extenderse hacia el SB, involucrar el periostio,

invadir la cara interna o médula ósea La ortopantomografía demuestra afectación ósea extensa. La invasión del hueso cortical es mejor evaluada mediante tomografía computarizada; La RM es superior para evaluar la invasión del hueso medular. En ausencia de TC el cirujano puede separar el tumor del hueso en el momento de la resección para inspeccionar el hueso subyacente y detectar evidencia de infiltración del periostio y decidir en función como proceder. Si sólo hay afectación del periostio, una mandibulectomía marginal (extracción del hueso cortical) será suficiente. Si se evalúa la realización de mandibulectomía marginal, la altura vertical de la mandíbula debe evaluarse clínicamente o por ortopantomografía para predecir si se necesitaría un colgajo libre óseo compuesto para fortalecer la mandíbula restante. Si hay invasión cortical se requiere mandibulectomía marginal o segmentaria. La invasión medular requiere segmental o hemimandibulectomía que incluya al menos márgenes de 2 cm de mandíbula sana en cada lado del tumor.

8. **¿Es necesaria una traqueostomía?** No se debe dudar para realizar la indicación de traqueostomía. Sólo los pacientes con tumores pequeños pueden no requerir una traqueostomía. Siempre que se pierde el soporte laríngeo anterior de los músculos milohioideo, geniohioideo y geniogloso; y especialmente cuando se usa un colgajo para reconstruir el defecto, el paciente corre riesgo de obstrucción de la vía aérea por lo que se debe realizar una traqueostomía temporal.

Anestesia

El cirujano siempre debe estar preparado durante la inducción de la anestesia, ya que

puede ser difícil o imposible intubar al paciente, especialmente en los tumores voluminosos que involucran la BL y evitan la elevación de la lengua para visualizar la laringe. Si el anestesiista es incapaz de intubar, el cirujano puede hacerlo a través de un laringoscopio, o hacer una traqueostomía de emergencia o cricotiroidotomía. La intubación nasotraqueal facilita la resección de los tumores de lengua, y puede ser seguida de traqueotomía durante el curso de la operación.

Se prescriben antibióticos durante 24 horas.

Acceso quirúrgico

Un buen acceso quirúrgico es esencial para lograr márgenes de resección adecuados, para controlar el sangrado y para la reconstrucción.

Vía transoral: Los pequeños (T1-T2) suelen ser fácilmente extirpados a través de la boca, especialmente en pacientes que han perdido la dentadura. La boca se mantiene abierta, ya sea con una cuña dental (Figura 14) o con un retractor autoestático, teniendo cuidado de proteger los dientes (Figura 15). Al hacer primero la mandibulectomía marginal se facilita enormemente la resección en los casos que el tumor sobresale sobre la mandíbula.

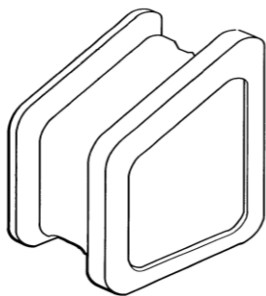


Figura 14: Se coloca una cuña dental para mantener la apertura buccal

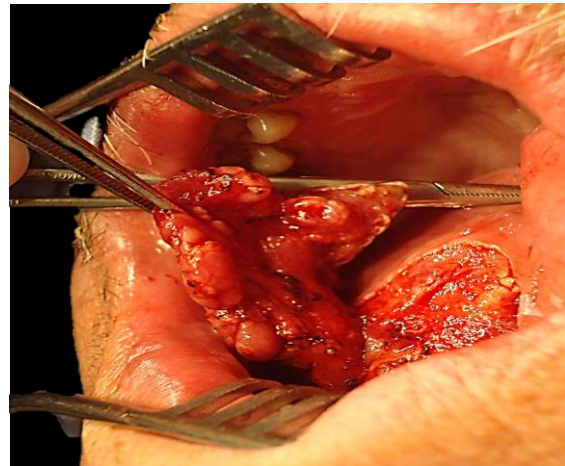


Figura 15: Retractor autoestático

Incisión labial en la línea media: Se realiza una incisión vertical del labio inferior en la línea media, tras marcar el contorno del bermellón, para así asegurar una reconstrucción postquirúrgica precisa del labio (Figura 16).

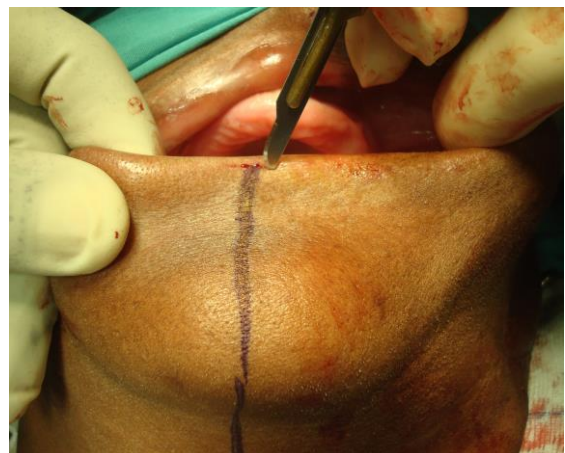

Figura 16: Marcado del contorno de bermellón para la posterior reconstrucción labial

El sangrado de la arteria labial puede ser controlado mediante cauterización, si es preciso. Se realiza una incisión de la mucosa gingivo-labial y gingivo-bucal a más de 0.5 cm del hueso para facilitar el cierre subsecuente del tejido blando. Se procede a disecar el tejido blando de la mandíbula con la ayuda de un cauterio monopolar teniendo cuidado (si es posible) de no dañar el nervio mandibular tras su

salida del foramen mentoniano (*Figura 17*). En caso que el tejido blando necesite ser disecado más allá del agujero mentoniano, se secciona el nervio mandibular y se continúa resecano los tejidos de la superficie lateral del hueso (*Figura 18*).

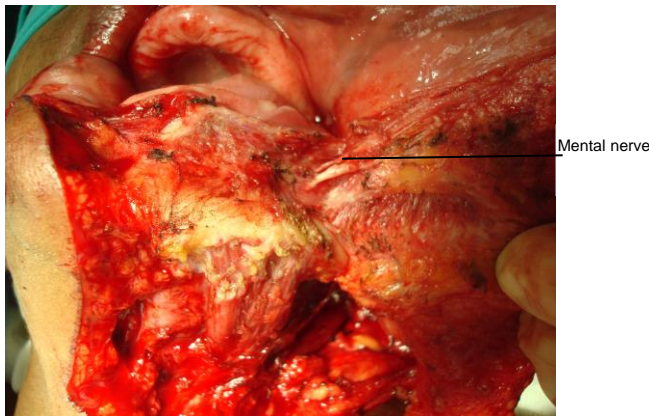


Figura 17: Nótese el nervio mentoniano preservado

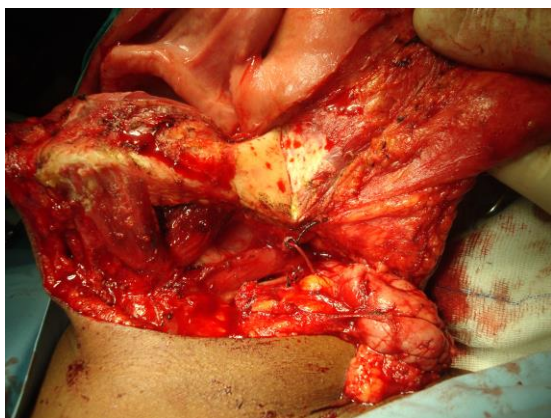


Figura 18: Exposición ósea adicional

Mandibulotomía: Realizar una sección mandibular, tras la realización de la incisión labial en la línea media, permitirá un excelente acceso a la cavidad oral con una morbilidad mínima asociada. La mandíbula se secciona con una sierra de Gigli (*Figura 19*) o una sierra motorizada. La osteotomía puede realizarse ya sea verticalmente o, alternativamente, en forma de escalón o en forma de V para facilitar la reconstrucción postquirúrgica. En nuestra experiencia se prefiere realizar la osteotomía inmediatamente anterior al agujero mentoniano en las

neoplasias linguales laterales (*Figura 20*). Las sierras de Gigli hacen cortes más anchos que las sierras motorizadas; por lo tanto es aconsejable realizar una extracción dental y hacer la osteotomía a través del lecho para evitar desvitalizar los dientes adyacentes. En pacientes dentados se colocan placas de osteosíntesis maxilofacial para asegurar una perfecta alineación.

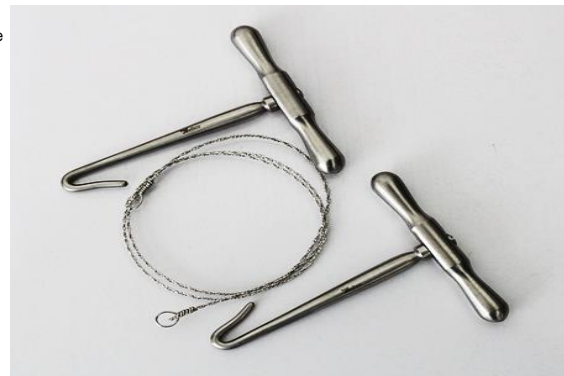

Figura 19: Sierra de Gigli

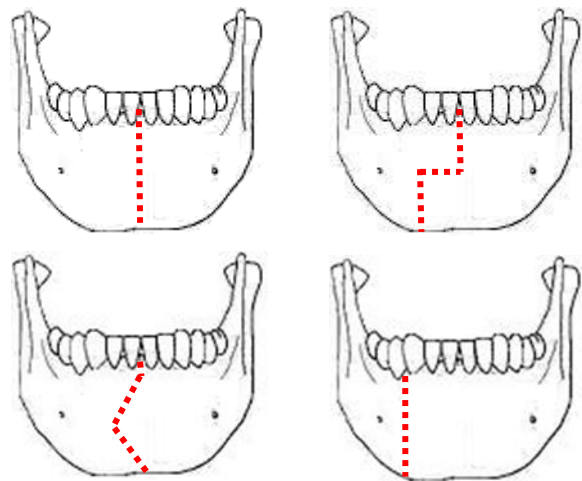


Figura 20: Osteotomías

Cuando no se dispone de placas de osteosíntesis, la mandíbula se une, al terminar el procedimiento quirúrgico, mediante cables de acero inoxidable perforando pequeños orificios opuestos a cada lado de la osteotomía (*Figura 21*).

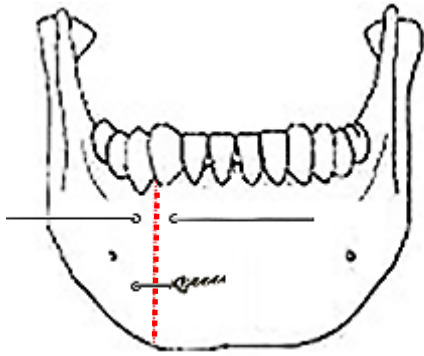


Figura 21: Reconstrucción mandibular con cables de acero inoxidable

Abordaje tipo “Visor flap”: cortando a lo largo de los surcos gingivolabial y gingiva-bucal a unos 0,5 cm del hueso para permitir la colocación de suturas al cerrar la herida, disecando luego los tejidos blandos de la cara externa de la mandíbula. Se debe intentar conservar los nervios mentonianos si pueden ser salvados.

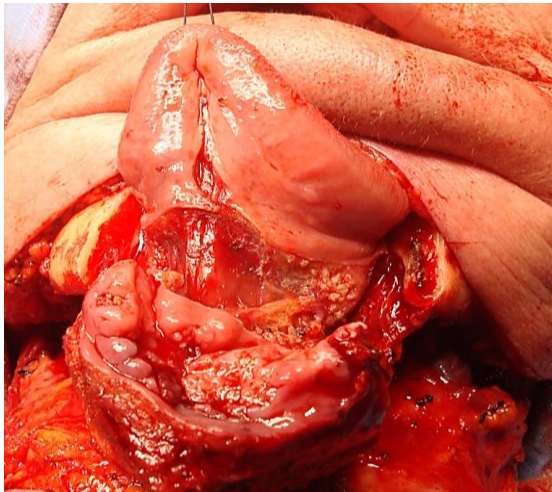


Figura 22: “Visor flap” y mandibectomía

Abordaje tipo “Pull-through”: Puede ser empleado cuando el tumor se encuentra a cierta distancia de la cara interna de la mandíbula. Tras la realización de vaciamientos bilaterales cervicales de los niveles 1a y b, se seccionan las inserciones mandibulares mandibulares de los vientres anteriores del digástrico, milohiideo, geniohiideo y geniogloso con el electrocauterio trabajando desde su superficie inferior. La

mucosa del SB adyacente al tumor de la lengua se separa a $> 0.5\text{cm}$ de la cara interna de la mandíbula (para facilitar la reparación posterior), teniendo cuidado de no dañar el lingual, hipogloso o los conductos submandibulares. Esto permite al cirujano unir el SB y la lengua con cuello y proceder con la resección.

Glosectomía parcial

Habiendo asegurado el acceso quirúrgico se puede proceder a resecar el cáncer. Completar los vaciamientos de los niveles 1a y b de la(s) disección (es) cervical(es) antes de proceder a la resección permite al cirujano acceder a través de los músculos del SB y la lengua conociendo la ubicación de los nervios hipogloso, lingual y la arteria lingual.

Glosectomía parcial asilada

Se coloca un punto de seda anterior y / o medial al tumor para retraer la lengua (*Figura 24b*). Se utiliza diatermia para resecar el tumor con márgenes de por lo menos 1cm. Es importante palpar el tumor repetidamente durante el curso de la resección para asegurar que los márgenes son adecuados. Hay que conservar tanta mucosa del SB como sea posible para preservar la movilidad lingual (*Figura 23*).

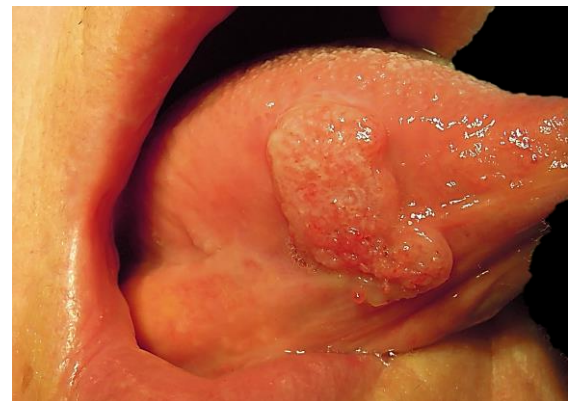


Figura 23: El excedente de mucosa no comprometida del SB permite el cierre primario sin afectar la movilidad

Se realiza hemostasia a lo largo de la resección cauterizando los vasos raninos y ligando la arteria lingual con seda cuando se encuentra. Se debe obtener confirmación de márgenes de tumorales libres si está disponible. Orientar la pieza para el patólogo con una sutura antes de retirar la muestra para no perder la orientación.

Glosectomía parcial con mandibulectomía

Si se requiere una ***mandibulectomía marginal*** o ***segmentaria***, debe hacerse antes de proceder a una glosectomía parcial, ya que mejora la exposición quirúrgica. La mandibulectomía marginal se realiza con una sierra mecánica oscilante o recíproca; O con pequeños osteotomos afilados para evitar fracturar inadvertidamente la mandíbula. Con la mandibulectomía marginal, el corte se hace de forma oblicua para eliminar la cara interna (***incluida la línea milohioidea***) que se encuentra próxima al tumor, pero conservando la cara externa para preservar la resistencia mandibular. Si se va a realizar una mandibulectomía segmentaria, entonces se fija la mandíbula con una placa de osteosíntesis para asegurar la alineación de los dientes y un buen contorno óseo. Las osteotomías se realizan al menos a 2 cm del tumor visible. Una vez terminada la mandibulectomía, se mantiene el hueso unido al tumor y se separa la mucosa gingival en el interior de las osteotomías; Esto libera el tumor del hueso y facilita la exposición del tumor en el campo quirúrgico. Se identifica y preserva el conducto submandibular, nervio lingual e hipogloso si es posible. La glándula sublingual puede extirparse en los cánceres de SB anteriores.

Reconstrucción

Es importante realizar una ***buena hemostasia*** mediante ligaduras, cauterio monopolar y bipolar antes de cerrar el defecto de la

lengua. Se requiere evaluar cuidadosamente el defecto para determinar la mejor forma de ***restaurar la forma y la función***, es decir, la integridad y contorno mandibular, la competencia oral, masticación, transporte oral, la deglución y el habla.

Puntos claves

- El cirujano deben seguir al pacientes a largo plazo para optimizar el diseño funcional de los colgajos
- La movilidad de la lengua es clave para la función oral
- La longitud de la lengüeta es más importante que la anchura
- Algunos defectos se dejan abiertos para su cierre por segunda intención, a fin de retener la movilidad
- Evite fijar en exceso o anclar la punta lingual
- Nunca sutura el borde lingual a la encía; En tales casos mantener la movilidad de la lengua con un colgajo
- Dar forma simplemente al colgajo para que coincida con el tejido resecado puede restaurar la estructura pero puede tener un pobre resultado funcional
- Un colgajo demasiado amplio en el SB causa acumulación salivar y afecta adversamente el transporte oral
- Se puede realizar una mandibulectomía marginal como parte del procedimiento reconstructivo para permitir al cirujano suturar la mucosa gingivobucal o gingivolabial a la mucosa del SB o colgajo
- Reducir el riesgo de fístula orocervical aproximando el milohioideo al músculo digástrico y asegurarse de que la punta del drenaje quirúrgico no esté comunicando con el cuello

Las resecciones pequeñas y/o superficiales por encima de la línea miohioidea que no se comunican con con el cuello pueden dejarse abiertas para cicatrizar como una herida de amigdalectomía. Es debido resistir la tenta-

ción de suturar tales defectos, ya que puede alterar la forma o el movimiento lingual.

Sin reparación: Las resecciones pequeñas y/o superficiales por encima de la línea miohioidea que no se comunican con con el cuello pueden dejarse abiertas para cicatrizar como una herida de amigdalectomía. Es debido resistir la tentación de suturar tales defectos, ya que puede alterar la forma o el movimiento lingual.

Cierre primario (Figura 24a-c): Evitar fijar, distorsionar o crear una lengua acortada, irregular. La preservación de la mucosa del SB es clave para retener la movilidad de la lengua (Figuras 25a,b y 26 a-c).

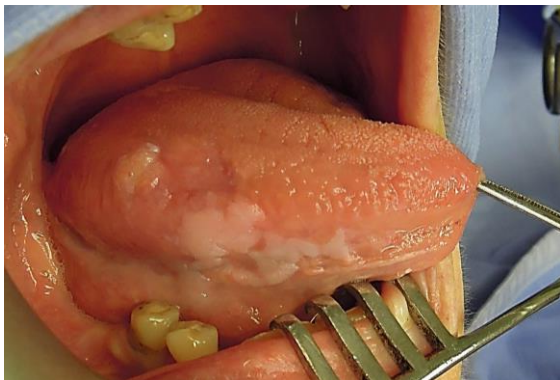


Figura 24a: Carcinoma epidermoide T2 de lengua lateral

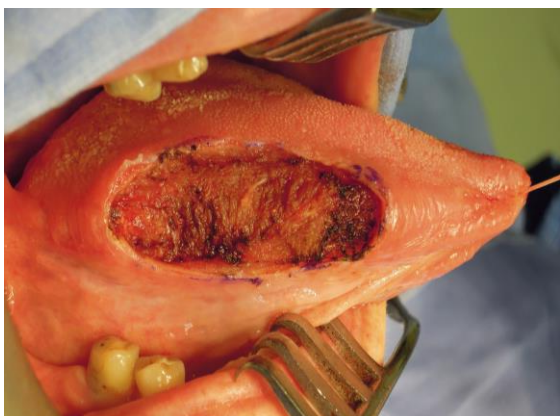


Figura 24b: Defecto adecuado para cierre primario

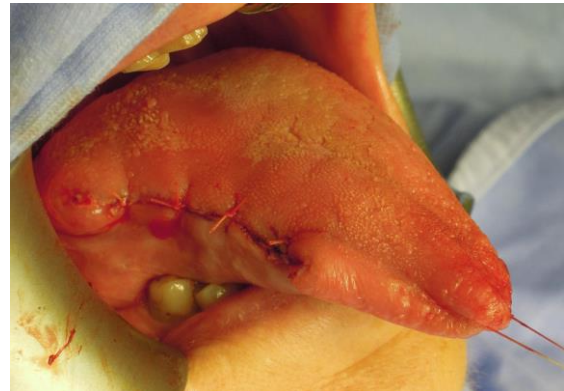

Figura 24c: Cierre primario con suturas absorbibles profundas. La mucosa excedente del SB evita la fijación / anclaje de la lengua

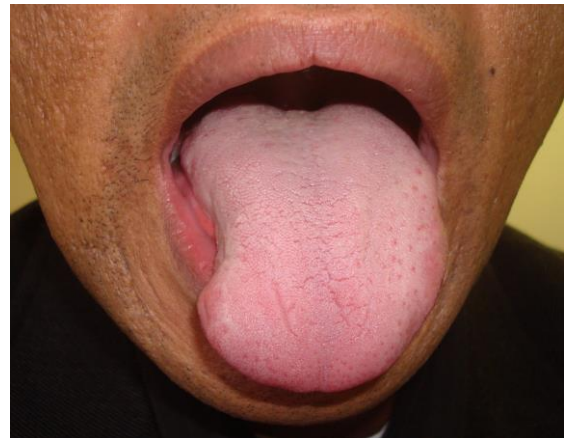

Figura 25a: Defecto tras el cierre primario

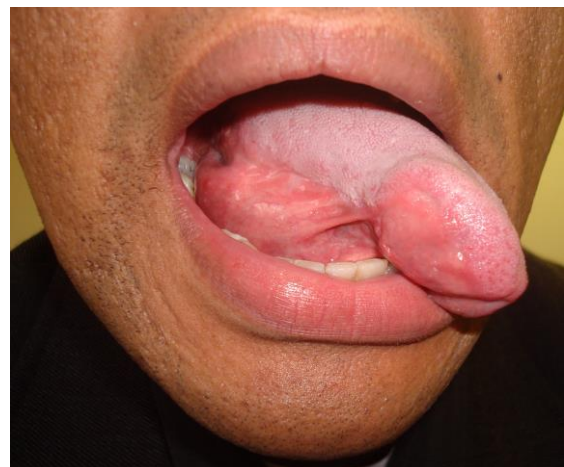

Figura 25b: Excelente movilidad lingual si se conserva una cantidad de mucosa adecuada del SB

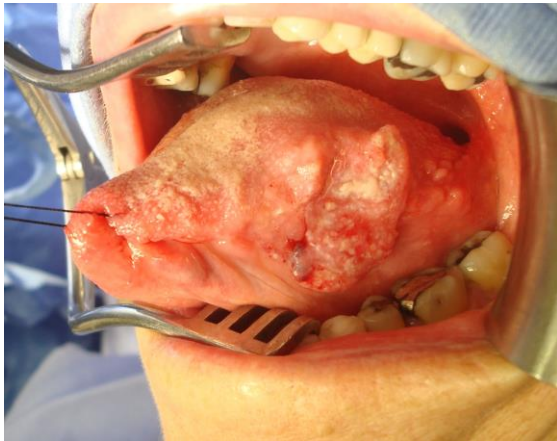


Figura 26a: Defecto más extenso (tumor T3) de la lengua lateral

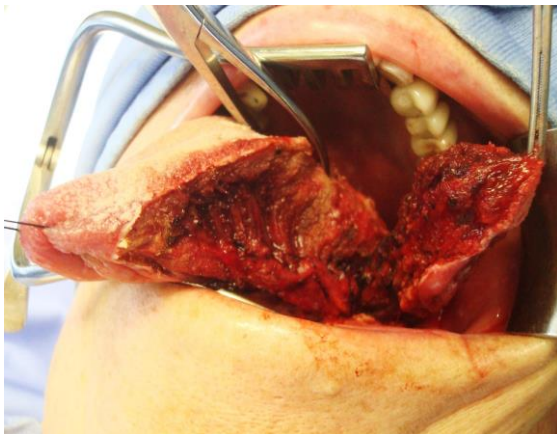

Figura 26b: Hemiglosectomía

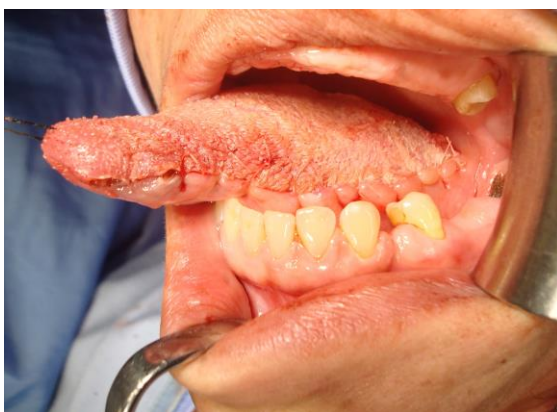

Figura 26c: Aunque el cierre primario permitió retener la longitud y la movilidad, este paciente podría haberse beneficiado del volumen adicional proporcionado por un colgajo de buccinador o libre antebraquial circular

Injerto de piel: Hay poco sentido en injertar un defecto lingual, excepto cuando se pretende cerrar una comunicación directa al cuello o un defecto mandibulectomía marginal. La piel se sutura a los márgenes del defecto con suturas reabsorbibles, cuyos extremos se dejan de unos pocos centímetros de largo. Se deja un refuerzo de gasa impregnada con antiséptico sobre el injerto de piel y se ata a las suturas. Se retira después de aproximadamente 5 días.

Colgajo miomucoso de buccinador: (Figura 27) Es una excelente colgajo para los defectos de glosectomía parcial y SB, ya que tiene las mismas cualidades físicas que los tejidos del SB y la lengua, provee una cantidad razonable de tejido, y preserva la movilidad de la lengua. Debido a que el pedículo cruza la mandíbula es particularmente adecuado para pacientes edéntulos, con dientes faltantes o en los que se ha realizado mandibulectomía marginal. (Ver capítulo: [Colgajo miomucoso de buccinador](#))

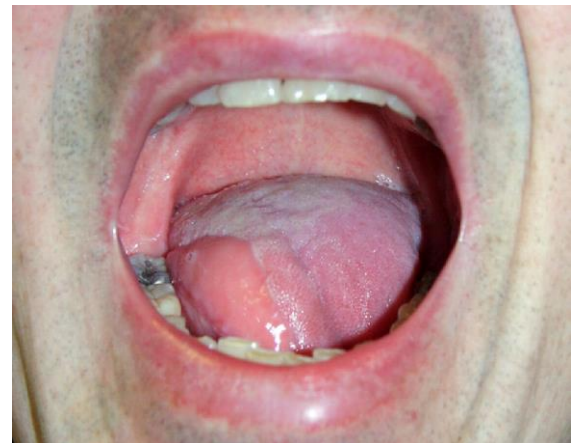

Figura 27: Colgajo de buccinador

Colgajo libre antebraquial circular: Es una opción popular para la lengua oral, ya que es delgado, flexible y preserva la movilidad lingual (Figura 28). Se puede utilizar un colgajo osteocutáneo como un injerto onlay para los defectos de mandibulectomía marginal (Figura 29). (Ver capítulo: [Colgajo circularante-braquial](#))

Colgajo libre anterolateral del muslo: (Figura30) El músculo obtenido para el colgajo se puede adaptar para ajustarse al volumen del defecto. Sin embargo, es menos flexible que el colgajo libre antebraquial-circular y sólo es adecuado para la reconstrucción oral en pacientes con muslos delgados. (Ver capítulo: [Colgajo libre anterolateral del muslo](#))

Colgajo libre de peroné: Este es muy utilizado en la reconstrucción mandibular tras la mandibulectomía segmentaria, pero también puede usarse como colgajo onlay. Es adecuado para implantes dentales. (Véase el capítulo: [Colgajo libre de peroné](#))

Colgajo de pectoral mayor: Sólo se usa si no se dispone de otros colgajos, ya que carece de flexibilidad y proporciona malos resultados funcionales. (Véase el capítulo: [Colgajo de pectoral mayor](#))

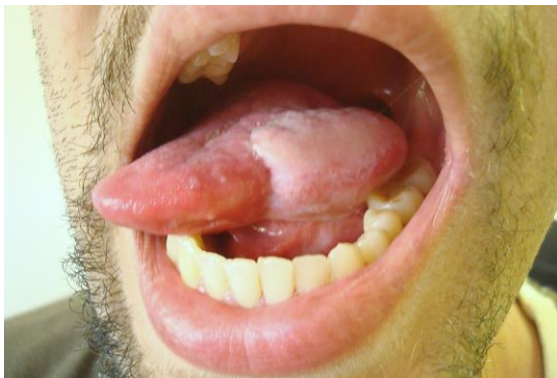

Figura 28: Colgajo libre antebraquial circular

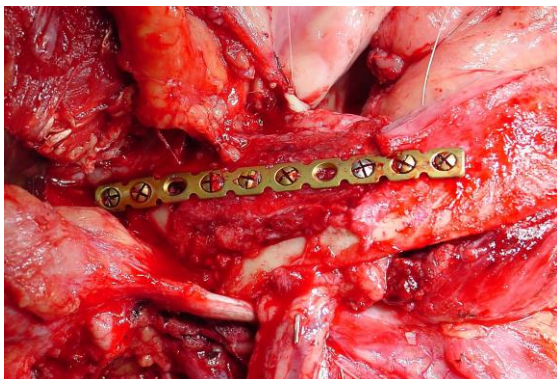


Figura 29: Colgajo onlay osteocutáneo

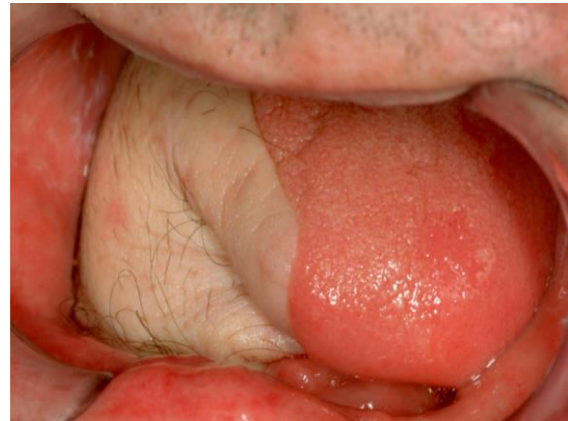

Figura 30: Colgajo libre anterolateral del muslo utilizado para defectos laterales linguales y del SB

Comentarios finales

Resecar tumores de la lengua puede ser un desafío particularmente en términos de mantener la función oral. Uno no debe comprometer los márgenes de la resección por la función. El equipo quirúrgico tiene que dominar una serie de técnicas reconstructivas para asegurar los mejores resultados funcionales.

Traductores

Emanuel Martínez Portes, MD
Servicio de Otorrinolaringología
Hospital Clínico San Carlos de Madrid
Prof. Martín Lagos S/N 28040
Madrid, España
drmartport@gmail.com

Pablo Sarrió Solera, MD
Servicio de Otorrinolaringología
Hospital Clínico San Carlos de Madrid
Prof. Martín Lagos S/N 28040
Madrid, España
pablosarrio@gmail.com

Coordinador de las traducciones al castellano

Dr J. Alexander Sistiaga Suárez MD
FEBEORL-HNS, GOLF IFHNOS Unidad
de Oncología de Cabeza y Cuello –

Servicio de Otorrinolaringología Hospital
Universitario Donostia, San Sebastian,
España
jasistiaga@osakidetza.eus

Autor y Editor

Johan Fagan MBChB, FCS (ORL), MMed
Professor and Chairman
Division of Otolaryngology
University of Cape Town
Cape Town, South Africa
johannes.fagan@uct.ac.za

***THE OPEN ACCESS ATLAS OF
OTOLARYNGOLOGY, HEAD &
NECK OPERATIVE SURGERY***

www.entdev.uct.ac.za



The Open Access Atlas of Otolaryngology, Head & Neck
Operative Surgery by [Johan Fagan \(Editor\)](#)
johannes.fagan@uct.ac.za is licensed under a [Creative
Commons Attribution - Non-Commercial 3.0 Unported
License](#)

